前立腺の診察

個別目標

＜技能＞

前立腺の触診ができる。

＜態度＞

１．前立腺触診の目的、方法の概略を患者さんに説明し、承諾を得る。

２．看護師（または他の医療職）が陪席していることを確認する。

３．患者さんに適切な診察体位（切石位）になってもらい、タオルで直腸診に必要な部位以外は覆う。

４．笠つき指サックまたは処置用手袋を着用し、示指に潤滑剤をつける。

５．示指挿入前や直腸診の途中で患者さんに適切に声をかける。

６．使用後の用具を適切に処理する。

７．患者さんに所見を説明する。

前立腺触診

体位：砕石位（仰臥位で股関節と膝関節を強く曲げて両手で下肢をかかえる）

触診項目	正常前立腺	前立腺肥大症	前立腺癌
大きさ・形態	尖部を肛門側に向けた栗実大（約 3cm x 3cm）中央に縦走する中心溝	左右対称性の増大中心溝消失	左右非対称性の増大[注1]
表面	平滑	平滑	部分的硬結、不整[注1]
辺縁	明瞭	より明瞭	不明瞭[注1]
硬さ	弾力性硬	弾力性硬	石様硬[注1]
可動性	あり	あり	なし[注1]
圧痛[注2]	なし	なし	なし

注１：前立腺癌を疑う所見であるが、前立腺結核、前立腺結石、肉芽腫性前立腺炎などとの鑑別が必要。

注２：急性・慢性前立腺炎では圧痛がみられる。

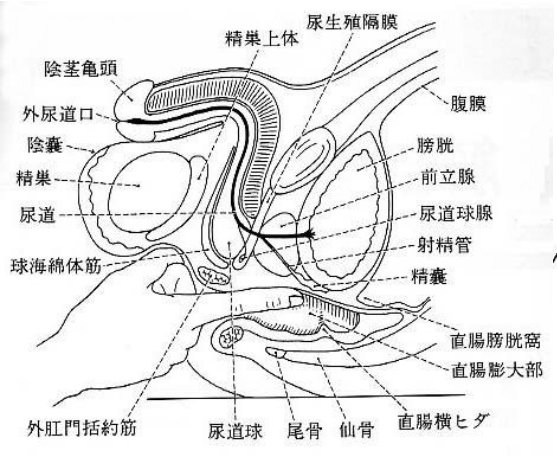

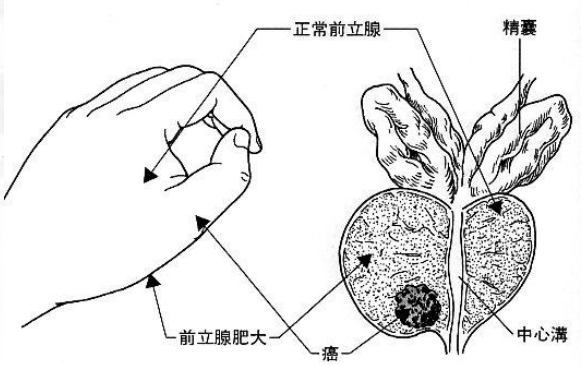

前立腺触診の手技

体位は、仰臥位で股関節と膝関節を強く曲げて、両手で下肢を抱えた体位をとる。前立腺の触診は前立腺尖部、中央溝、前立腺底部、左右両葉を触診し、前立腺の大きさ、形状、表面の性状（平滑、不整、結節、硬結の有無)、硬度、圧痛、波動などを確認する。

正常前立腺：尖部を肛門側に向けた栗の実大の形態で、辺縁は周囲組織から明瞭に区別され、表面は平滑で中央に縦走する中心溝を触知する。硬さは前立腺全体が均等で弾力性硬を呈し、圧迫により不快感を訴えることはあっても圧痛はなく、中心溝部を圧迫すると尿意を訴え、周囲組織と前立腺との間に移動性を認める。

前立腺肥大症：種々の程度の前立腺増大を呈し、形態は中心溝を中心とした左右対称性（時には非対称性）の増大で直腸腔内に突出し、その他の所見は正常例と同様である。
前立腺癌：種々の程度の前立腺の増大、硬度の増加、表面不整、周囲組織との固着などの所見を認める。

チェックリスト
☐ 患者さんに前立腺の触診をする旨を説明し、承諾を得る。
☐ 前立腺触診の体位をとる。
☐ 前立腺の中心溝を触知する。
☐ 左右両葉の大きさを比較する。
☐ 硬度の増大の有無をみる。
☐ 表面の性状を確認する。